Transplante Hepático: Complicações vasculares

Casuística do Centro Hospitalar e Universitário de Coimbra

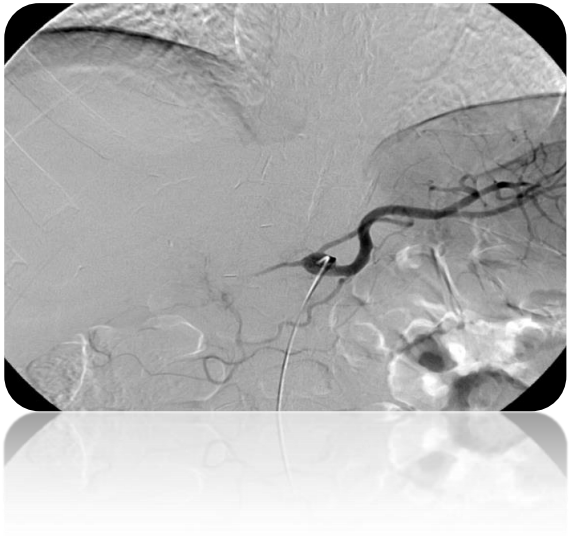

Reunião Temática

CHUC CENTRO HOSPITALAR E UNIVERSITÁRIO DE COIMBRA

Clínica Universitária de Radiologia
ADI Associação para o Desenvolvimento da Imagiologia nos CHUC

Pedro Gil Oliveira
Interno de Formação Específica de Radiologia - 3º ano

OBJECTIVOS

- O presente estudo propõe uma abordagem sistemática na caracterização e avaliação imagiológica das complicações vasculares no contexto da transplantação hepática.

INTRODUÇÃO

- O transplante do fígado é o tratamento de escolha para a disfunção hepática em estadio avançado e irreversível.

INTRODUÇÃO

- A ecografia é a técnica imagiológica de eleição para avaliação das complicações vasculares, devendo ser realizado eco-Doppler seriado no período pós-operatório.
  - **Avaliação da patência dos vasos, direcção do fluxo, velocidades, índice de resistência e espectros.**

- A tomografia computorizada deve ser efectuada quando os achados ecográficos são inconclusivos.

COMPLICAÇÕES VASCULARES

As complicações vasculares são a segunda causa mais comum de falência do enxerto hepático.

- **Estenose e trombose da artéria hepática;**
- Pseudo-aneurisma da artéria hepática;
- Síndrome do Roubo Arterial;

- Estenose e trombose da veia porta;
- Estenose e trombose das veias hepáticas ou veia cava inferior.

Elevada Taxa de Morbilidade e Mortalidade!

ARTÉRIA HEPÁTICA

- ESTENOSE
  - 2 a 11%;
  - Frequentemente no local da anastomose;
  - Ocorre no tempo médio de 100 dias;
  - Riscos: técnica cirúrgica (lesão iatrogénica, disrupção da vasa vasorum com isquemia da extremidade da anastomose), discrepância nos calibres das artérias, kinking.

Angiografia do tronco celíaco – Estenose da artéria hepatica, com calibre filiforme .

ARTÉRIA HEPÁTICA

- ESTENOSE
  - Doppler

Local da Estenose	Distalmente à Estenose
Pico de velocidade sistólica >200 cm/seg	Índice de Resistência < 0,5
Aumento da velocidade superior a 3 vezes	↑ T. Aceleração (>0,08 segundos)
	↓ Pico de velocidade sistólica (redondo)
	Onda do tipo *Parvus Tardus*

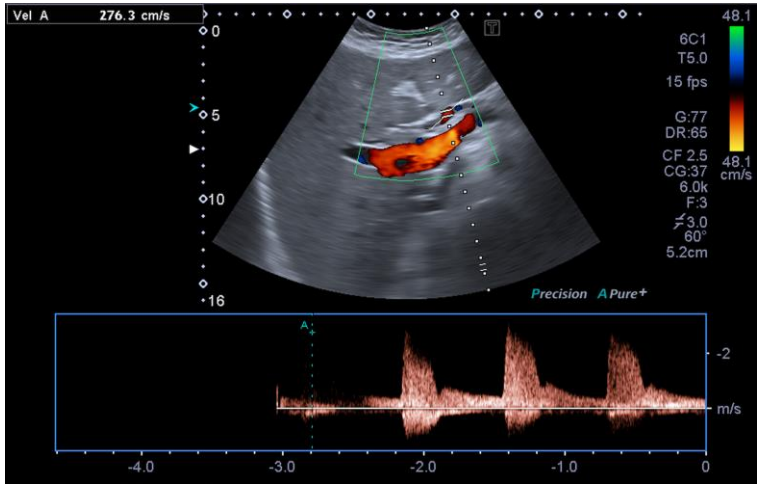

Artéria hepática com aumento do pico de velocidade sistólica (276 cm/seg.), traduzindo zona de estenose.

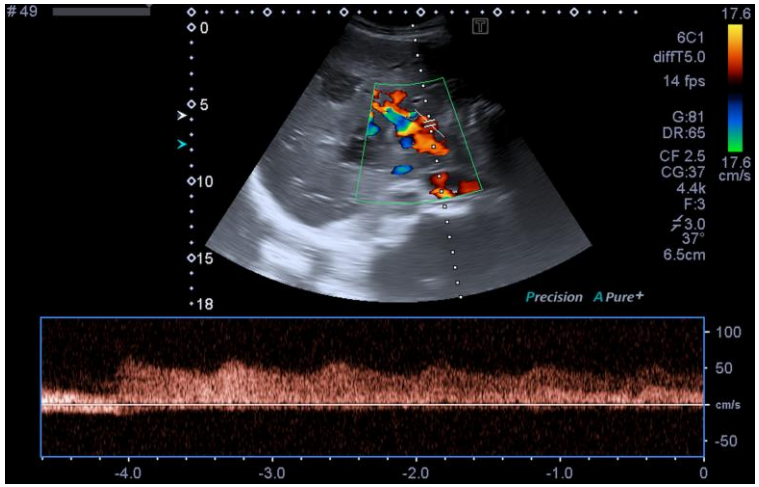

Artéria hepática com espectro parvus tardus, traduzindo estenose a montante.

ARTÉRIA HEPÁTICA

- TROMBOSE
  - Complicação vascular isolada mais comum – 2 a 12%.
  - Entre os 15 e 132 dias.
  - Riscos: elevado tempo de isquemia do enxerto; incompatibilidade ABO; rejeição do enxerto; anastomose termino-terminal.

Elevada Taxa de Morbilidade e Mortalidade!

ARTÉRIA HEPÁTICA

- TROMBOSE
  - Doppler
  - Não visualização da artéria hepática/ausência de fluxo.
  - Índice de Resistência elevado (IR=1) a montante da trombose.

  - CT
  - Trombose da artéria; Áreas de enfarte hepático

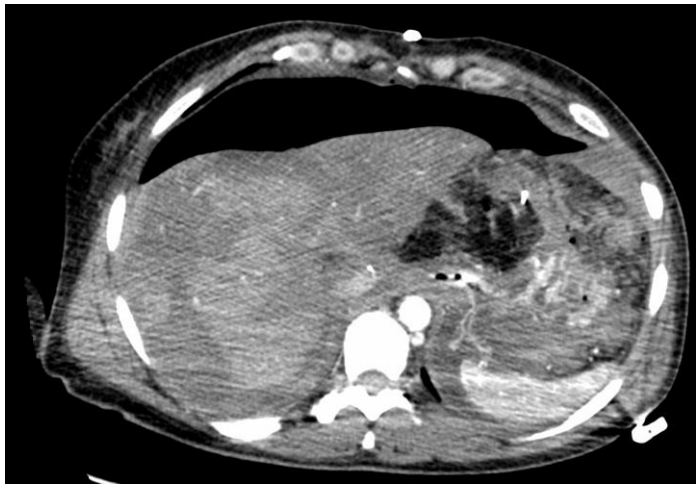

ARTÉRIA HEPÁTICA

- A perfusão dos ductos biliares depende exclusivamente do fluxo arterial.

Estenose ou trombose da artéria renal

Diminuição do Fluxo Arterial

Necrose Biliar
- estenoses e dilatação das vias biliares

Re-Transplante!

ARTÉRIA HEPÁTICA

- No período pós-operatório recente é normal o aumento transitório do Índice de Resistência (> 0.80), com normalização em apenas alguns dias:

– Espasmos da artéria;

– Aumento do fluxo portal (inibe libertação de vasodilatadores);

– Edema;

– Tempo de isquemia fria prolongado;

– Dadores de idade avançada.

ARTÉRIA HEPÁTICA

- PSEUDO-ANEURISMA:
  - **Extra-hepático** – predileção pelo local da anastomose – complicação de angioplastia.
  - **Intra-hepático** – biópsia percutânea, procedimentos biliares ou infecção.
  - Doppler – Estrutura quística com fluxo arterial turbulento ou bidireccional.

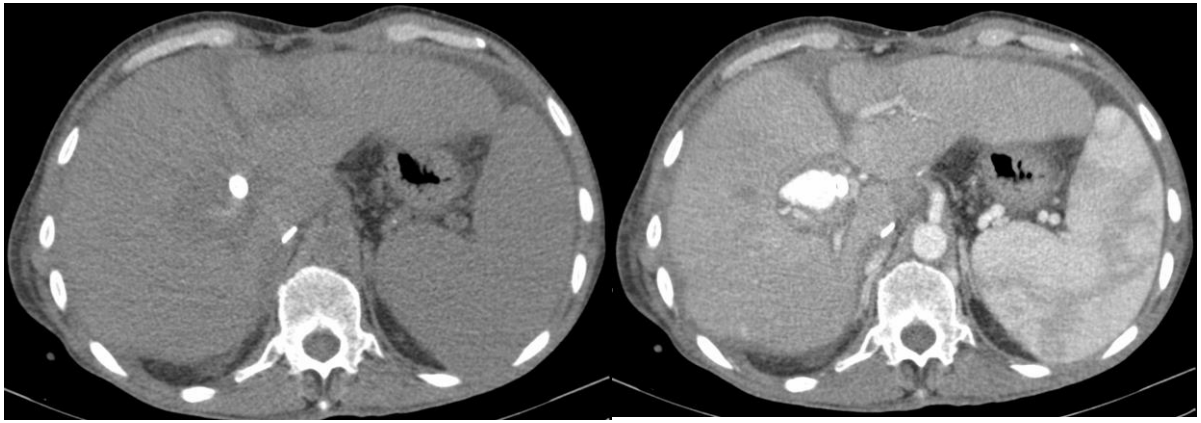

Pseudo-aneurisma da artéria hepática - CT antes e após administração de contraste (em fase arterial) revela preenchimento de imagem sacular no trajeto da artéria hepática, de forma idêntica às restantes estruturas vasculares arteriais.

ARTÉRIA HEPÁTICA

- SÍNDROME DO ROUBO ARTERIAL:
- Diminuição do fluxo arterial na artéria hepática, condicionado por desvio sanguíneo para a artéria esplénica.
- 3 a 8% dos transplantes;
- Causas: Estado hiperdinâmico prévio e esplenomegalia; aumento do fluxo esplénico por rejeição do enxerto ou hepatite.

- Hipoperfusão do enxerto;
- Áreas de enfarte;
- Necrose biliar.

Tratamento: embolização da artéria esplénica

- Doppler
- ↓ velocidades da artéria hepática
- ↑ Índice de resistência (< fluxo diast)
- Dilatação da artéria esplénica e esplenomegalia.

Angiografia é fundamental para estabelecimento do diagnóstico

VEIA PORTA

- ESTENOSE
  - 1 a 3% dos transplantes.
  - Frequentemente no local de anastomose.
  - Estenose significativa - Pressão de gradiente > 5 mmHg.
  - Doppler
    - Velocidade > 125 cm/segundos.
    - Aumento da velocidade superior a 3 vezes.

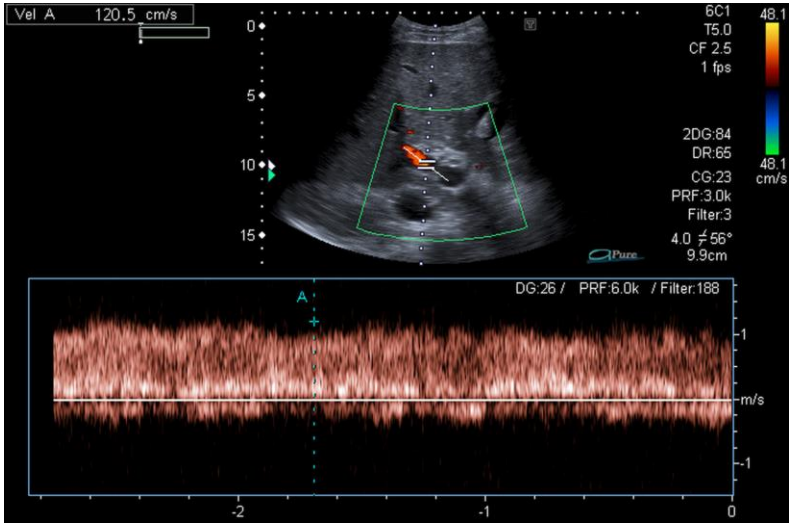

Aumento da velocidade do fluxo da veia porta (>3x) na região da anastomose.
Há discrepância do calibre da veia porta do receptor e do dador.

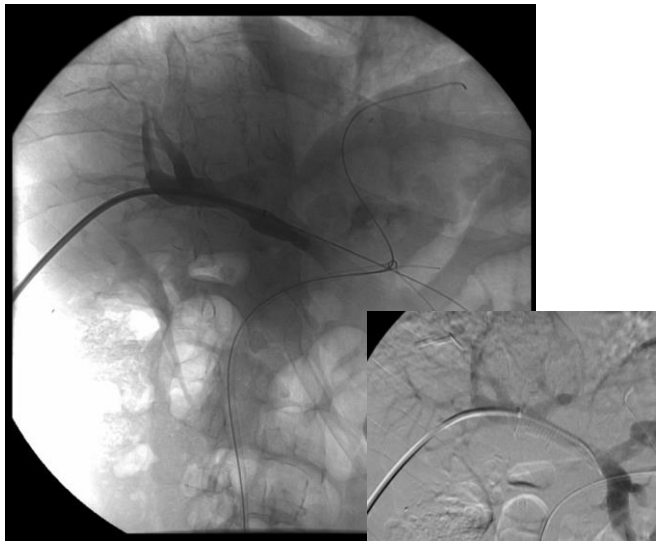

VEIA PORTA

- TROMBOSE
  - 1 a 3% dos transplantes.
  - Riscos: técnica cirúrgica, aumento da resistência secundária a diminuição do *outflow* hepático, estado de hipercoagulabilidade.
  - Ausência de fluxo/defeito de repleção, com presença de trombo.

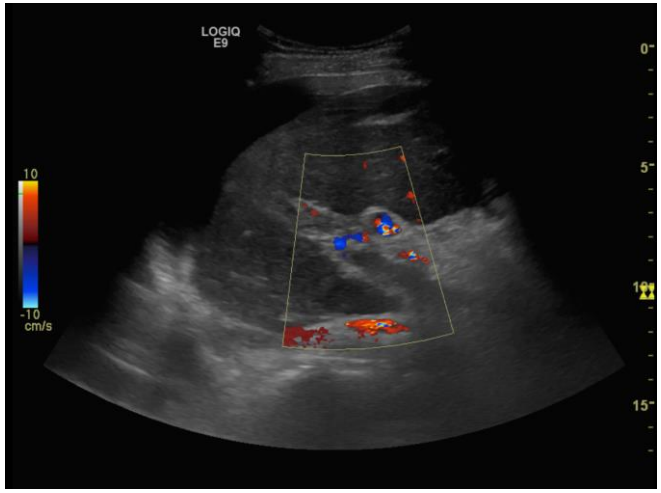

Trombose da veia porta – Trombo ecogénico no lumen da veia porta. Ausência de cor no estudo Doppler

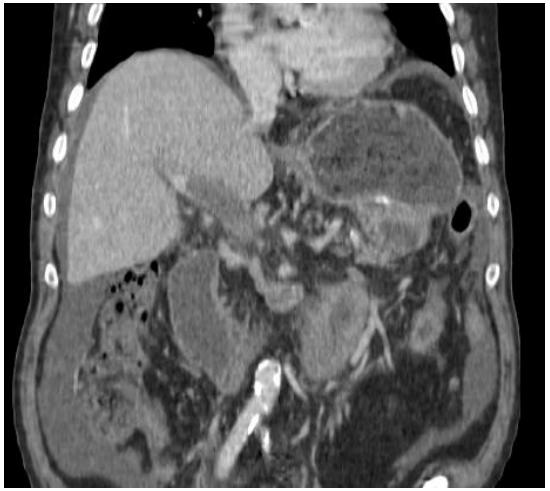

Trombose da veia porta – Dilatação da veia porta com trombo hipodenso no seu lúmen.

VEIA PORTA

- Diminuição do Fluxo Portal por:

  - Rejeição do enxerto;

  - Shunts porto-sistémicos.

Velocidades inferiores a 10 cm/segundos requerem intervenção!

VEIA PORTA

- No período pós-operatório imediato podemos observar alterações transitórias do fluxo portal - aumento da velocidade (15-400 cm/segundos):
  - Doentes cirróticos - hiperemia esplâncnica de longa duração devido a hipertensão portal.
  - Compressão portal por edema ou colecções.

  - Normalização até **2 anos** após transplante.

VEIAS HEPÁTICAS E VCI

- ESTENOSE:
  - < 1% dos transplantes.
  - Mais comum nos transplantes de dadores vivos.
  - Frequentemente nos locais de anastomose.
  - Causas: técnica cirúrgica; diferenças no calibre dos vasos; hiperplasia da íntima; edema.
  - Venografia - Pressão de gradiente > 5 mmHg.
  - Doppler - Perda da modulação; Fluxo Turbulento.

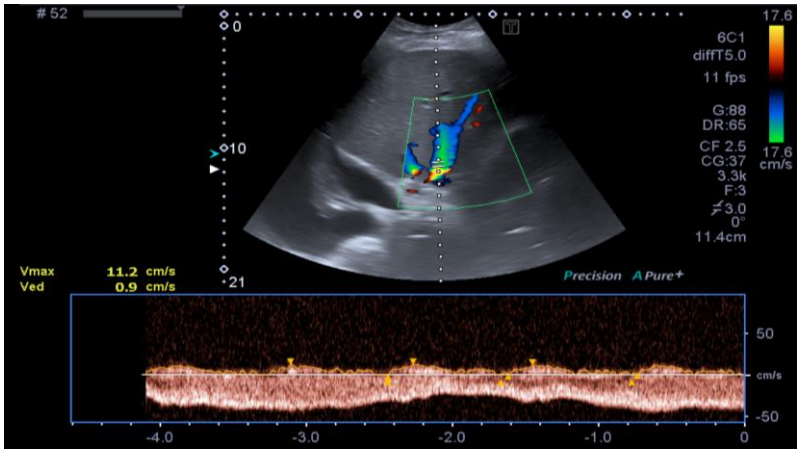

Estenose da veia hepática esquerda - perda da modulação.

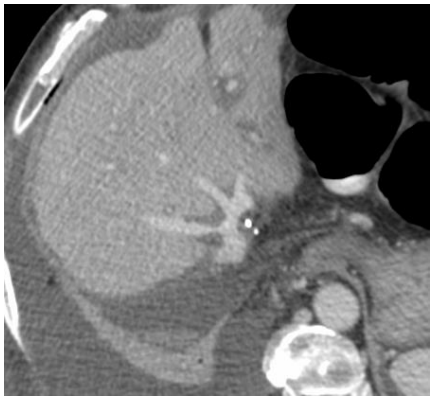

Estenose da veia hepatica direita - assume calibre filiforme na origem.

VEIAS HEPÁTICAS E VCI

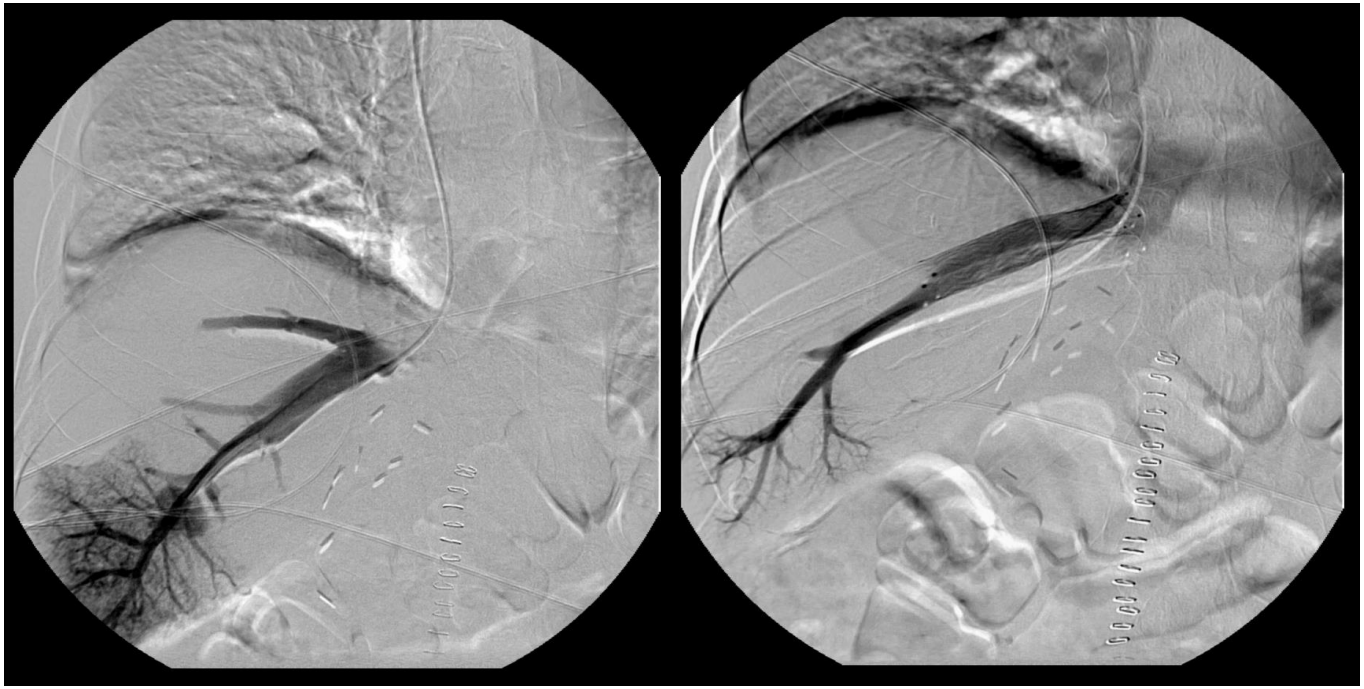

VEIAS HEPÁTICAS E VCI

- TROMBOSE:
  - < 1% dos transplantes.
  - Riscos: cirurgia; estados de hipercoaguabilidade.
  - Doppler - Ausência de fluxo.
  - CT – Defeito de preenchimento; sinais de hipertensão portal; Síndrome de Budd Chiari.

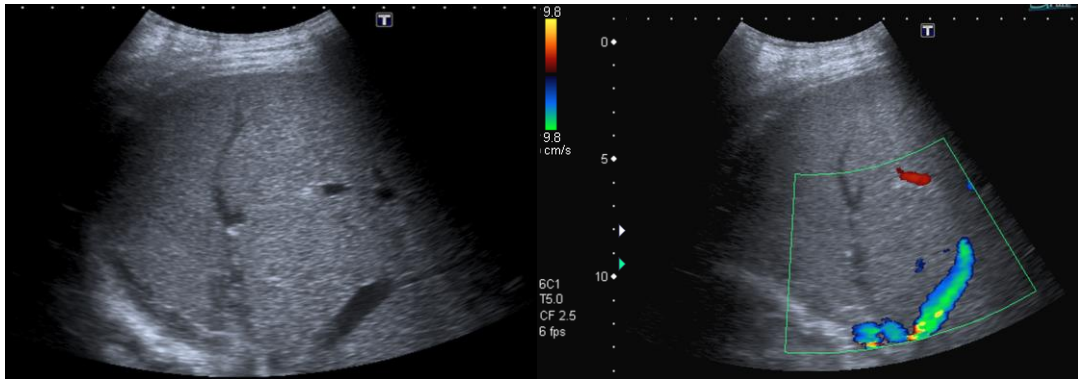

Trombose da Veia Hepática Direita - Ausência de fluxo no estudo de Doppler num longo segmento da veia hepatica direita, encontrando-se o lumen preenchido por conteúdo ecogénico e heterogéneo.

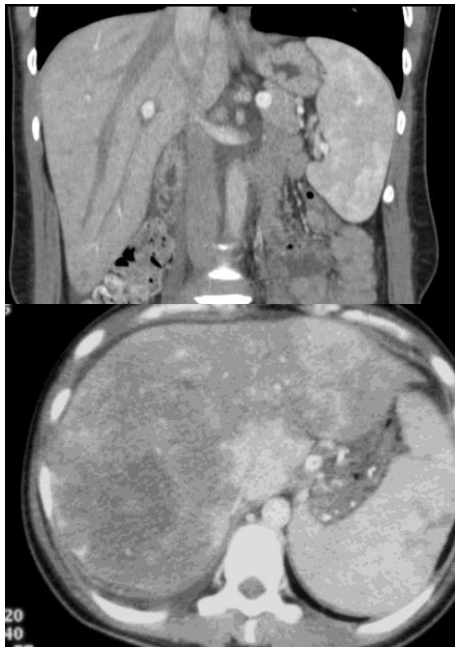

Síndrome de Budd-Chiari (Fase aguda) – Trombose da veia hepática direita; fígado de dimensões aumentadas, com realce diminuído e heterogéneo, à exceção do lobo caudado.

VEIAS HEPÁTICAS E VCI

- No período pós-operatório recente pode ocorrer perda da modulação, secundária a edema e a compressão destes vasos por hematomas ou colecções líquidas.

CASUÍSTICA DO CHUC

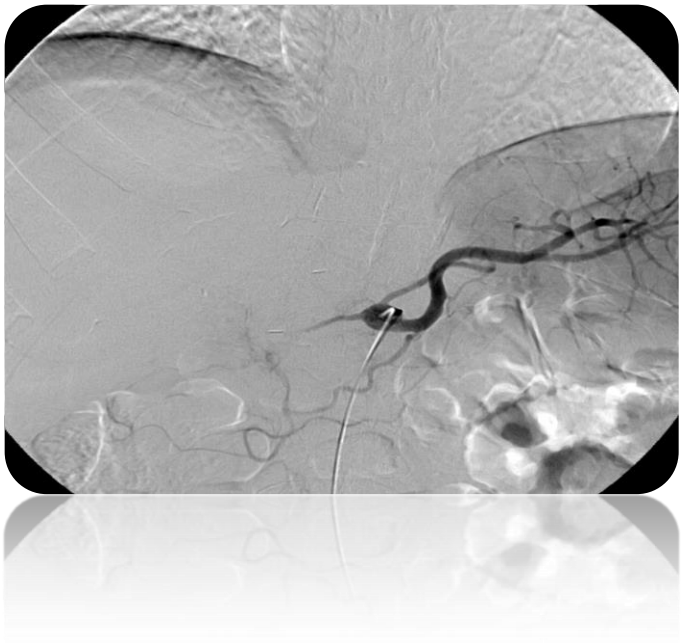

CHUC CENTRO HOSPITALAR E UNIVERSITÁRIO DE COIMBRA

Clínica Universitária de Radiologia
ADI Associação para o Desenvolvimento da Imagiologia nos CHUC

Casuística do CHUC

OBJECTIVO

- Estudo casuístico relativo às complicações vasculares que ocorreram no contexto do transplante hepático e que necessitaram de tratamento pela radiologia de intervenção ou cirurgia.

Casuística do CHUC

MATERIAL E MÉTODOS

- Estudo retrospetivo.
- Todas os transplantes hepáticos realizados em adultos, no período compreendido entre 1 de Janeiro de 2016 e 31 de Dezembro de 2017.
- Para cada procedimento individualmente foram registados os seguintes dados:
  - Os dados demográficos do doente;
  - Complicações vasculares associadas ao transplante.
- Estudo estatístico realizado com SPSS v 21.0 e Microsoft Excel V. 15.32.

Casuística do CHUC

RESULTADOS

127 Transplantes Hepáticos

Casuística do CHUC

RESULTADOS

- Dados Demográficos

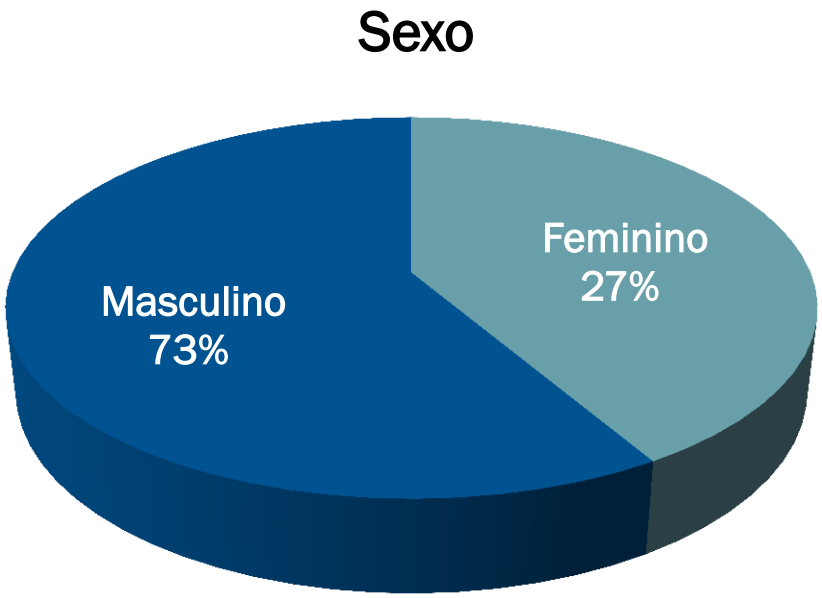

Idade média: 56,18 ± 12,39 anos.
Idades variam entre os 19 e os 75 anos.

Casuística do CHUC

RESULTADOS

- 45 Transplantes hepáticos apresentaram complicações vasculares com necessidade de intervenção!

Foram observadas: 51 complicações de causa vascular

Complicações de causa vascular	Número (n)	Percentagem (%)
Síndrome do Roubo Arterial	20	39,2 %
Estenose da artéria hepática	7	13,7 %
Trombose da artéria hepática	5	9,8 %
Estenose da Veia Porta	5	9,8 %
Estenose da veia hepática	5	9,8 %
Shunts Porto-Sistémicos	5	9,8 %
Trombose da veia porta	2	3,9 %
Pseudo-aneurisma da artéria hepática	1	2,0 %
Estenose da VCI	1	2,0 %

O Síndrome do Roubo Arterial e a Estenose da Artéria Hepática são as complicações mais frequentes!

Casuística do CHUC

RESULTADOS

127 Transplantes

13 Re-Transplantes

Causa Vascular	4
Causa Não Vascular	9

Taxa de Re-Transplantação de 10,2%

Casuística do CHUC

RESULTADOS

- Re-Transplante:

Complicação Vascular	Nº de Doentes Re-Transplantados
Trombose da Artéria Hepática	2
Estenose da Artéria Hepática	1
Trombose da Veia Porta	1

Casuística do CHUC

LIMITAÇÕES

- Dimensão da amostra
- Estudo retrospetivo
- Viés de seleção: Não permitem uma verdadeira caracterização estatística de todos os tipos de complicações vasculares, apenas as que necessitaram de intervenção pela radiologia ou cirurgia.

Casuística do CHUC

CONCLUSÃO

- As complicações vasculares são uma causa frequente de falência do enxerto hepático.
- A avaliação imagiológica é essencial para o seu reconhecimento e estabelecimento precoce da terapêutica adequada, assegurando a viabilidade do enxerto hepático.

- O estudo casuístico do Hospital Universitário de Coimbra permite concluir que as complicações vasculares são frequentes no transplante hepático, sendo o síndrome do roubo arterial e a estenose da artéria hepática as complicações mais frequentes.

Bibliografia

- Frongillo F, Lirosi MC, Nure E, Inchingolo R, Bianco G, Silvestrini N, Avolio AW, De Gaetano AM, Cina A, Di Stasi C, Sganga G, Agnes S. Diagnosis and Management of Hepatic Artery Complications After Liver Transplantation. Transplant Proc. 2015 Sep;47(7):2150-5
- Han H, Liu R, Wang WP, Ding H, Wen JX, Lin XY. Postoperative haemodynamic changes in transplanted liver: Long-term follow-up with ultrasonography. J Int Med Res. 2014 Jun;42(3):849-56
- Dani G, Sun MR, Bennett AE. Imaging of liver transplant and its complications. Semin Ultrasound CT MR. 2013 Aug;34(4):365-77
- Uslu N, Aslan H, Tore HG, Moray G, Karakayali H, Boyvat F, Arslan G, Haberal M. Doppler ultrasonography findings of splenic arterial steal syndrome after liver transplant. Exp Clin Transplant. 2012 Aug;10(4):363-7
- Sanyal R, Lall CG, Lamba R, Verma S, Shah SN, Tirkes T, Berry WA, Sandrasegaran K. Orthotopic liver transplantation: reversible Doppler US findings in the immediate postoperative period. Radiographics. 2012 Jan-Feb;32(1):199-211
- Singh AK, Nachiappan AC, Verma HA, Uppot RN, Blake MA, Saini S, Boland GW. Postoperative imaging in the liver transplantation: What radiologists should know. Radiographics. 2010 Mar;30(2):339-51
- Tamsel S, Demirpolat G, Killi R, Aydin U, Kilic M, Zeytunlu M, Parildar M, Oran I, Ucar H. Vascular complications after liver transplantation: evaluation with Doppler US. Abdom Imaging. 2007 May-Jun;32(3):339-47
- Vit A, De Candia A, Como G, Del Frate C, Marzio A, Bazzocchi M. Doppler evaluation of arterial complications of adult orthotopic liver transplantation. J Clin Ultrasound. 2003 Sep;31(7):339-45